"Uovo fritto" a colazione
"Fried egg" for breakfast

Giorgia Dalpiaz

Radiologia – Ospedale Bellaria – Bologna
giorgia.dalpiaz@ausl.bologna.it

Storia clinica

Donna di 58 anni, fumatrice, tosse secca da circa un mese. Obiettività toracica negativa. Esegue RX del Torace che identifica un nodulo in sede apicale destra. Nella stessa sede, l'HRCT evidenzia due noduli contigui. Nel sospetto di noduli infiammatori, viene instaurata una terapia antibiotica a largo spettro e cortisonica. Il controllo HRCT dopo due mesi dimostra un quadro invariato ("*persistent nodules*").

RX e HRCT

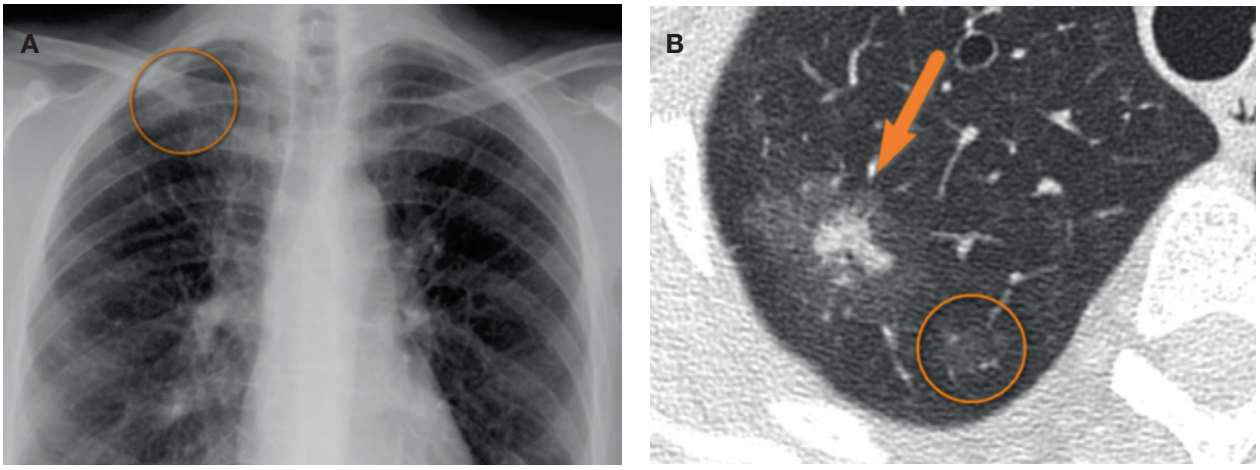

Figura 1. L'RX del torace (A) evidenzia un nodulo in regione apicale destra (cerchio). Nella stessa sede, all'HRCT (B), vengono segnalati due noduli contigui (freccia e cerchio) di incerto significato.

Tips & Tricks

- Nella valutazione di un nodulo polmonare parenchimale è opportuno rifarsi alla recente definizione della letteratura, come suggerito dalle ultime linee guida internazionali della Fleischner Society del 2013; quest'ultime suggeriscono di distinguere i noduli in due categorie: ***solido*** e ***subsolido***. Tale suddivisione è giustificata dalle diverse probabilità di malignità e dal diverso tempo di evoluzione. I noduli polmonari *subsolidi* (quelli della nostra paziente) che non si risolvono dopo terapia ("persistent subsolid nodules") hanno un'alta probabilità di rappresentare lo spettro patologico dell'adenocarcinoma polmonare o un suo precursore, la cosiddetta iperplasia adenomatosa atipica (atypical adenomatous hyperplasia-AAH).
- Il nodulo ***subsolido*** può apparire in TC sotto forma di ***vetro smerigliato puro*** (Figura 1B: piccolo nodulo all'interno del cerchio) o ***vetro smerigliato con associata componente solida*** (Figura 1B: nodulo di maggiori dimensioni, freccia).
- Il nodulo di maggiori dimensioni (dominante) *subsolido parzialmente solido* è costituito da una porzione solida con caratteristiche morfologiche sospette: forma ovalare, contorni polilobati e margini zigrinati; la componete tipo vetro smerigliato presenta anch'essa contorni lobulati. Cruciale è la misurazione accurata delle due componenti, in particolare di quella solida (> o < a 5 mm), perché direttamente proporzionale alla probabilità di malignità (nel caso della nostra paziente misura 12 mm).
- Il nodulo più piccolo *subsolido puro* (costituito da solo vetro smerigliato) è rotondeggiante e di 5 mm. Tali caratteristiche morfologiche lo rendono con grande probabilità una lesione non-invasiva a crescita lepidica ed in particolare una iperplasia adenomatosa atipica (atypical adenomatous hyperplasia-AAH).

Diagnosi radiologica

Il nodulo subsolido di maggiori dimensioni (dominante) è fortemente sospetto per adenocarcinoma, quello di minori dimensioni per AAH, meno probabile un adenocarcinoma sincrono o una metastasi.

- Raad RA. *Nodule characterization: subsolid nodules.* Radiol Clin North Am 2014;52:47.
- Tsutsui S, et al. *Multiple focal pure ground-glass opacities on high-resolution CT images: Clinical significance in patients with lung cancer.* AJR Am J Roentgenol 2010;195:W131-8.

Ulteriori indagini e decorso clinico

La paziente viene sottoposta a broncoscopia che risulta negativa. Al lavaggio broncoalveolare (BAL) negativa la ricerca di cellule tumorali maligne. Negativo anche l'esame batterioscopico e colturale per BK.

Nel lobo superiore destro, viene eseguita una resezione chirurgica atipica previo posizionamento di uncino metallico con guida TC (Figura 2A).

Diagnosi anatomopatologica (Figura 2B,C): adenocarcinoma in situ (AIS) e iperplasia adenomatosa atipica (AAH).

Biopsia chirurgica TC guidata

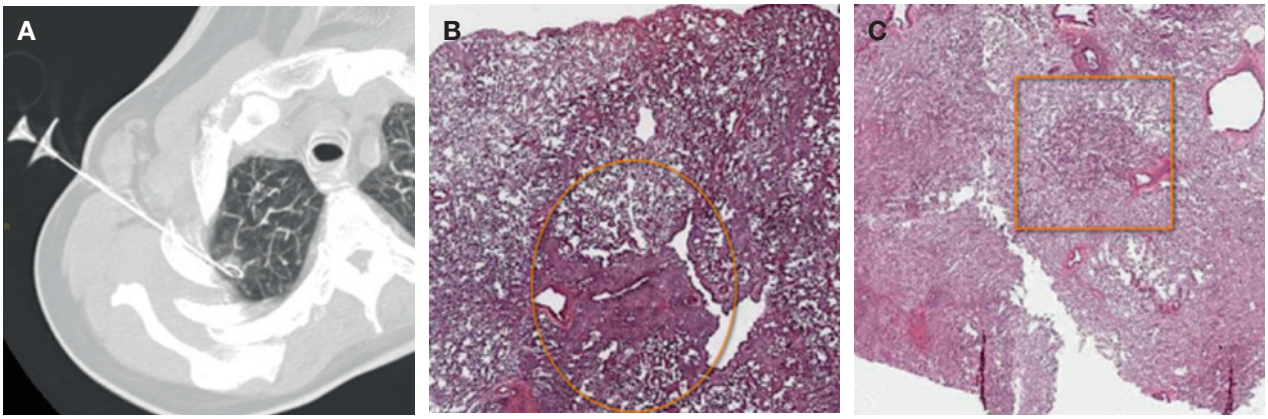

Figura. 2. *Cortesia di: Alessandra Cancellieri e Maurizio Boaron, Bologna.*
(A) Posizionamento di uncino metallico con guida TC. (B) Area di collasso degli alveoli associato a fibrosi e focolai di adenocarcinoma in situ (cerchio). (C) Focolaio di iperplasia adenomatosa atipica (AAH, rettangolo).

MEMORANDUM

- Il **Fried egg sign** è così definito poiché il nodulo polmonare subsolido ricorda l'**uovo fritto**, tradizionalmente mangiato a colazione nei paesi anglosassoni e di cultura germanica. Il nome di tale segno è attribuibile a Jannette Collins, opinion leader americana esperta in patologia toracica. Tale segno si riferisce in particolare al nodulo polmonare solitario da adenocarcinoma caratterizzato da una componente solida circondata da un alone di vetro smerigliato. Tale aspetto è simile all'uovo fritto, da noi più spesso definito **uovo all'occhio di bue** poiché l'uovo cucinato in padella dopo la cottura, assomiglia al grande occhio rotondo della mucca.
- **Patogenesi del segno**. La componente solida può derivare dalla proliferazione di cellule neoplastiche che occupano interamente gli spazi alveolari con possibile infiltrazione, collasso degli alveoli e da fibrosi. La componente tipo vetro smerigliato è espressione di crescita lepidica.
- **Rule of thumb …la "regola del 5"**. Il 5 è un valore numerico cruciale nella gestione del nodulo subsolido, come segnalato dalle recenti linee guida della *Fleischner Society* (vedi Bibliografia sotto riportata). Tali linee guida, tenendo conto del nuovo sistema di classificazione dell'adenocarcinoma proposto dall'*International Association for the Study of Lung Cancer, American Thoracic Society, European Respiratory Society* (IASLC/ATS/ERS) propongono sei raccomandazioni in base alle dimensioni del nodulo subsolido solitario o multiplo (< o > 5 mm) e alla eventuale parte solida (< o > 5 mm). Un nodulo subsolido persistente con parte solida > 5 mm dovrebbe essere considerato maligno; sono consigliate la biopsia o la resezione chirurgica.

- Collins J. *Chest Radiology: the essentials.* Lippincott, 2014.
- Naidich DP. *Recommendations for the management of subsolid pulmonary nodules detected at CT: a statement from the Fleischner Society.* Radiology 2013;266:304.
- Travis WD. *International association for the study of lung cancer/american thoracic society/european respiratory society international multidisciplinary classification of lung adenocarcinoma.* J Thorac Oncol 2011;6:244.