Rapido come un battito d'ali
As quick as a fluttering of wings

Giorgia Dalpiaz

Radiologia – Ospedale Bellaria – Bologna
giorgia.dalpiaz@ausl.bologna.it

Storia clinica

Donna di 74 anni, casalinga si rivolge al Pronto Soccorso per la comparsa di dispnea acuta ed emoftoe. La paziente presenta anche febbricola e artralgie diffuse da vari mesi. Viene immediatamente eseguito un RX del torace seguito da una HRCT.

HRCT

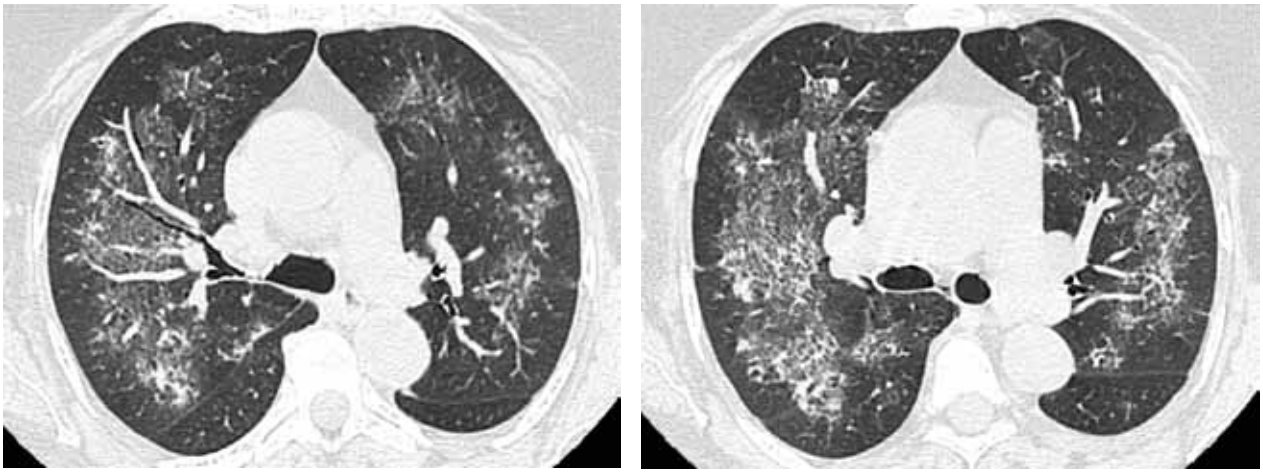

Pneumopatia bilaterale diffusa con pattern alveolare sotto forma di estese aree tipo "vetro smerigliato" (*ground-glass opacities*).

Tips & Tricks

- Il *pattern alveolare* comprende un vastissimo ventaglio di ipotesi diagnostiche. Conseguentemente, risulta molto utile introdurre il fattore *"tempo"*. Si possono infatti distinguere quadri alveolari *"cronici"* e quadri alveolari *"acuti"*, questi ultimi spesso diffusi e bilaterali, come nel caso della nostra paziente.
- Per ridurre ulteriormente il ventaglio di ipotesi diagnostiche delle malattie *alveolari acute*, è utile valutare la *disposizione* delle alterazioni e l'eventuale presenza di lesioni associate.
  Notare come le aree tipo vetro smerigliato si dispongano in sede centrale con relativo risparmio della periferia; questa distribuzione viene detta ad *"ali di farfalla"* o *"di pipistrello"*.
- Le *pneumopatie acute* ad *"ali di farfalla"* comprendono: edema polmonare idrostatico, emorragia alveolare diffusa, polmoniti opportunistiche (PCP), polmoniti da inalazione o aspirazione.

Diagnosi radiologica

La presenza di un *pattern alveolare acuto ad "ali di farfalla"*, senza versamento pleurico, rende poco probabile l'edema polmonare idrostatico facendo prendere in considerazione una emorragia alveolare diffusa/pneumopatia infettiva opportunistica/inalatoria/aspirativa acuta.

• Dalpiaz G, Maffessanti M. *Alveolar pattern*. In: Leslie OK, Wick MR, eds. *Practical lung pathology*. 2nd edn. Saunders 2011.

Ulteriori indagini e decorso clinico

Gli esami di laboratorio hanno dimostrato un'anemia sideropenica e microematuria da sindrome reno-polmonare acuta. La broncoscopia ha escluso la presenza di lesioni bronchiali e il BAL ha evidenziato liquido a "lavatura di carne", l'esame citologico ha mostrato macrofagi carichi di emosiderina (siderofagi) su un fondo di emazie. Positività per i p-ANCA e negatività per gli autoanticorpi per collagenopatie e anti-GBM. Consulenza nefrologica: data la lieve ematuria non è consigliata biopsia renale per la scarsa possibilità di rendimento diagnostico. Visita ORL: negativa.

Diagnosi: micropoliangioite (MPA).

Dopo soli 5 giorni di terapia cortisonica, rapido miglioramento clinico e scomparsa delle lesioni nell'HRCT di controllo. Un'evoluzione rapida ... come un battito d'ali!

BAL e HRCT di controllo

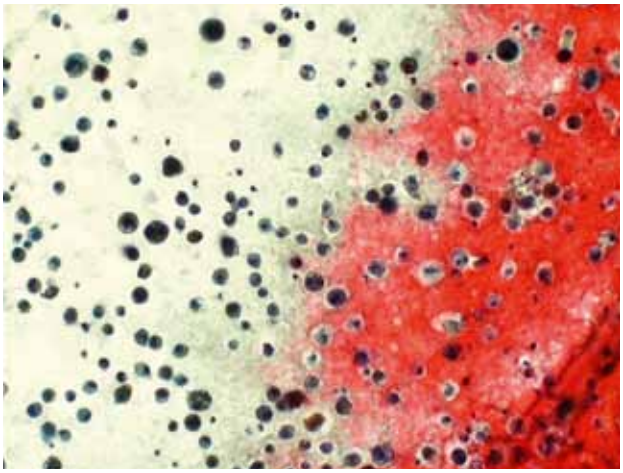

Cortesia di Alessandra Cancellieri e Claudio Nassetti, Bologna.

MEMORANDUM

- Il segno definito **"opacità ad ali di farfalla o ad ali di pipistrello" (butterfly/bat wing sign)** si riferisce ad opacità parenchimali bilaterali a sede para-ilare con relativo risparmio della periferia. Esso è classicamente descritto nella proiezione frontale del radiogramma del torace ma è altrettanto o meglio visibile in TC.
- **Patogenesi del segno.** Non univoca. Tra le varie ipotesi quella più condivisa è quella di un effetto propulsivo del ciclo respiratorio, più pronunciato alla periferia.
- **Emorragia alveolare diffusa: definizione.** È una rara sindrome clinico-radiologica caratterizzata dalla coesistenza di: anemia sideropenica, addensamenti parenchimali bilaterali e, spesso, emoftoe. Gli spazi aerei sono ripieni di emazie e macrofagi carichi di emosiderina.
  Se l'emorragia è rapida ed imponente, il polmone viene "inondato" e ciò costituisce una emergenza medica, a rischio di vita, per grave insufficienza respiratoria.
- **Emorragia alveolare diffusa: imaging**. L'RX del torace evidenzia addensamenti parenchimali bilaterali con distribuzione spesso simmetrica e prevalentemente parailare (ad "ali di farfalla" o "di pipistrello"). Talvolta può essere estesa, coinvolgendo diffusamente i polmoni. Tipicamente gli addensamenti alveolari emorragici presentano una rapida evoluzione nel tempo (soprattutto dopo terapia cortisonica); possono infatti ridursi o scomparire in pochi giorni. La TC ad alta risoluzione può risultare preziosa in presenza di minime emorragie non visibili all'RX e caratterizzate da noduli angiocentrici sfumati.
- La **Micropoliangioite (MPA)** o **poliangioite microscopica** è una vasculite sistemica necrotizzante non granulomatosa. È caratterizzata dal coinvolgimento elettivo e globale del microcircolo: arteriole precapillari, capillari e venule postcapillari. Attualmente, secondo l'ultima classificazione della Chapel-Hill del 2012, la MPA fa parte nel gruppo delle "Small Vessels Vasculitides ANCA-related" a localizzazione sistemica, insieme alla Granulomatosi di Wegener ed alla più rara sindrome di Churg-Strauss.

- Primack SL. *Diffuse pulmonary hemorrhage: clinical, pathologic and imaging features.* AJR 1995;164:295.
- Jennette JC. *Overview of the 2012 revised International Chapel Hill Consensus Conference nomenclature of vasculitides.* Clin Exp Nephrol 2013;17:603.